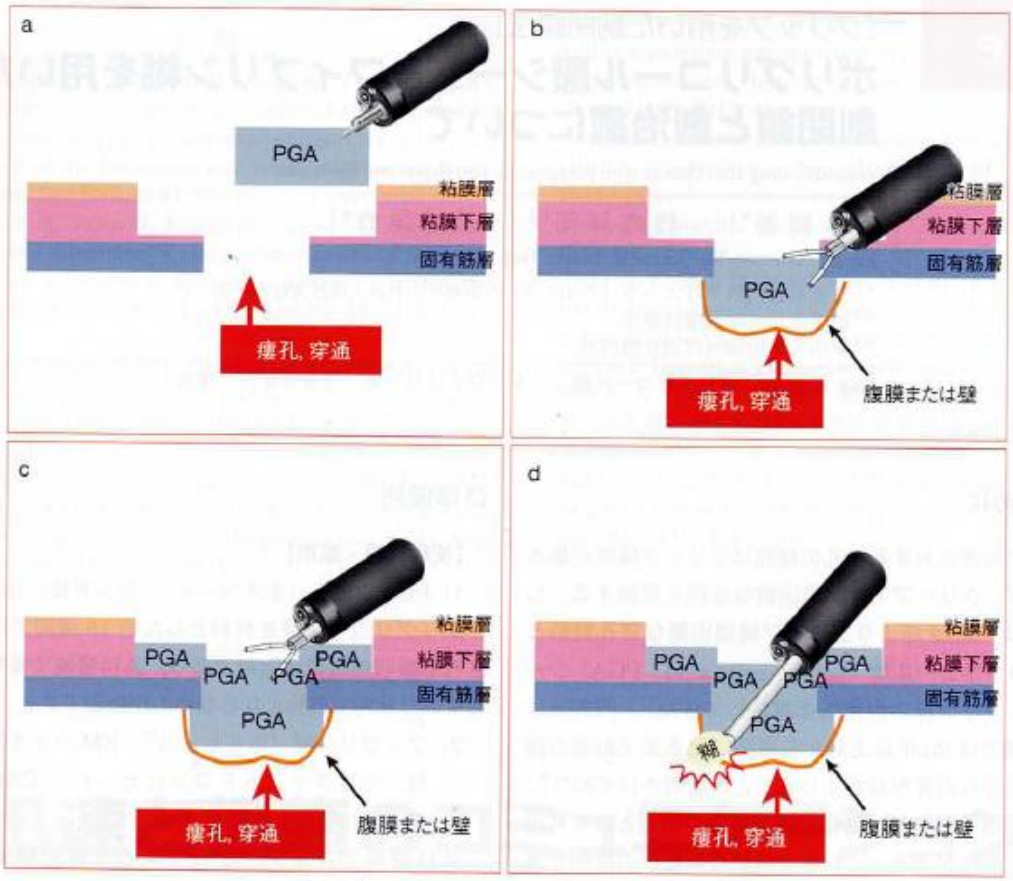

図2　瘻孔や穿通に対する被覆法の手順と実際（シェーマ）

a．PGA シートを生検鉗子でつかんで瘻孔または穿通部まで運んでいく。
b．つかんだ PGA シートを瘻孔または穿通部へ運び，腹膜または腹壁にまずは 1 枚接着させる。
c．前述の PGA1 枚をアンカーとして，さらにその上に PGA シートを積み上げるように PGA シートを何枚も積み上げして仮閉鎖を行う。
d．フィブリン糊を PGA シートと腹膜または腹壁の間に注入してシートを接着固定する。

PGA シートを，生検鉗子を用いて鉗子孔経由で瘻孔または穿通部まで運ぶ（図 2a）。

②瘻孔は大きいため PGA シートはそのままでは置けないので，瘻孔または穿通部の腹膜または腹壁にまずは 1 枚接着させる（図 2b）。その後 1 枚 1 枚上乗せしていくイメージで貼付し埋めていく。複数枚挿入して瘻孔，穿通部を仮閉鎖する（図 2c）。

③フィブリン糊を PGA シートと腹膜または腹壁の間に注入してシートを接着固定する（図 2d）。

当院での症例経験

【症例 1】胃癌術後縫合不全（縫合不全）（図 3）

胃体中部小彎に大きさ 5 cm 程度の周堤隆起を伴う 2 型進行胃癌を認め外科で腹腔鏡下胃全摘手術および Roux en-Y 再建術を施行した（図 3a）。術後 4 日目に縫合不全による巨大な瘻孔が生じ（図 3b），同日内視鏡で穿孔部を PGA で充填被覆を行った（図 3c）。腹膜炎の増悪を起こすことなく炎症反応も正常化，充填後 22 日目でも瘻孔部に PGA シートは残存し，肉芽の増殖により PGA シートが盛り上がってくるのが確認できた（図 3d）。40 日目には瘻孔は組織が再生され潰瘍になり（図 3e），再手術を回避し退院可能となった。

【症例 2】十二指腸遅発性穿孔（遅発性穿孔）（図 4）

早期十二指腸癌（図 4a）に対して ESD 施行（図 4b），術後の遅発性穿孔症例。術後 4 日目に同部に筋層ごと脱落する巨大な遅発性穿孔（図 4c）およびその内腔には